Wdrożenie modelu doświadczalnego heterotopowego przeszczepu serca u szczura w Pracowni Doświadczalnej Śląskiego Centrum Chorób Serca w Zabrzu

Introducing an experimental heterotopic heart transplantation model in rat in the Cardiovascular Research Laboratory of the Silesian Centre for Heart Diseases in Zabrze

Joanna Śliwka[1,3], Anna Dołoszyńska[3], Adam Sokal[2], Alfred Kocher[1], Mirosław Tyrpień[3], Marian Zembala[1]

[1]Katedra i Oddział Kliniczny Kardiochirurgii oraz Transplantologii, Śląski Uniwersytet Medyczny, Śląskie Centrum Chorób Serca, Zabrze
[2]I Katedra i Oddział Kliniczny Kardiologii, Śląski Uniwersytet Medyczny, Śląskie Centrum Chorób Serca, Zabrze
[3]Pracownia Kardiologii Doświadczalnej Śląskiego Centrum Chorób Serca, Zabrze

Kardiochirurgia i Torakochirurgia Polska 2008; 5 (2): 171–175

Streszczenie

Wstęp: Transplantacja serca jest uznawaną metodą postępowania w krańcowym stadium kardiomiopatii o różnej etiologii, niewydolności oraz nieoperacyjnych wad wrodzonych serca. Zastosowanie eksperymentalnego modelu zwierzęcego umożliwia poznanie mechanizmów oraz przebiegu tego zjawiska, a przede wszystkim wprowadzanie nowych metod farmakologicznego hamowania zarówno ostrego, jak i przewlekłego procesu odrzucania.
Materiał i metody: Heterotopowy przeszczep serca (n=80) wykonywano u szczurów wsobnych rasy Wistar. Zabiegi wykonywano pod mikroskopem operacyjnym Wild M691 (Leica). Zwierzęta znieczulano przy użyciu Vetbutalu dootrzewnowo. Dawcom na 30 min przed zabiegiem operacyjnym dożylnie podano 1 ml heparyny. Do zatrzymania serca w rozkurczu użyto 30 ml zimnej, wysokopotasowej kardioplegii podanej do aorty zstępującej. Serce było przeszczepiane do jamy brzusznej biorcy. Po odpreparowaniu u biorcy aorty brzusznej oraz żyły głównej dolnej wykonano zespolenia naczyniowe szwem ciągłym: aorta dawcy koniec do boku aorty biorcy poniżej odejścia tętnic nerkowych, tętnica płucna dawcy koniec do boku żyły głównej dolnej biorcy. Całkowity czas niedokrwienia serca nie przekroczył 40 min. Zwierzęta nie otrzymywały leków immunosupresyjnych. Czynność przeszczepionych serc oceniano palpacyjnie oraz ultrasonograficznie. Średni czas obserwacji wynosił 20 tygodni (liczba dni±SD). Dokonano oceny histopatologicznej, oceniając proces waskulopatii, atrofii mięśnia sercowego, nacieków limfocytarnych oraz migrację komórek biorcy.
Wnioski: Odpowiednio przygotowany protokół badawczy umożliwia wykorzystanie eksperymentalnego modelu przeszczepu serca u szczurów, np. do wprowadzania nowych leków immunosupresyjnych czy oceny skuteczności różnych rodzajów kardioprotekcji.
Słowa kluczowe: transplantacja, badania naukowe.

Abstract

Background: Heart transplantation is a well established and accepted treatment of end-stage heart failure and uncorrectable congenital heart disease. Cardiac allograft rejection has been extensively studied and is associated with decreased left ventricular function.
The experimental animal model of cardiac transplantation allows tracking and observation of the progress of allograft rejection. Introduction of new pharmacological agents to inhibit either a severe or chronic rejection process presents a formidable challenge and research opportunity.
Material and Methods: Experimental allogenic heterotopic heart transplantation was performed in a rat model. Animals were anaesthetized with pentobarbital sodium (0.45 mg per 100 g of body weight). Thirty minutes before the procedure the donor was heparinized with 5000 UI of heparin injected directly into the inferior vena cava (IVC). The donor's heart was arrested by direct injection of 30 ml of ice-cold high-potassium cardioplegia (Plegisol, Abbott Laboratories). The donor's heart was then placed in the abdominal cavity of the recipient. After sufficient exposure of the recipient abdominal aorta and IVC, subsequent anastomoses were made using continuous suture: end-to-side donor ascending aorta to recipient abdominal aorta (just below renal arteries), and end-to-side donor pulmonary artery to the recipient's IVC. Total ischaemia time did not exceed 40 minutes. Animals were then allowed to recover. No immunosuppressive medications were used throughout the entire follow-up. Function of the transplanted heart was assessed weekly by transthoracic echocardiography. Mean time of the follow-up was 20 weeks (±10). Vasculopathy, atrophy of the muscle, and lymphocytic infiltration were subsequently assessed and evaluated.

Adres do korespondencji: Joanna Śliwka, Śląskie Centrum Chorób Serca, ul. Szpitalna 2, 41-800 Zabrze, tel. +48 501 324 251, e-mail: j.los@sccs.pl

Conclusions: Introducing an experimental animal model of heterotopic heart transplant is a big challenge because of the technical aspects to achieve a stable, repeatable model obtaining anatomic and haemodynamic conditions of the heart.
Key words: transplantation, research.

Wstęp

Transplantacja serca jest uznawaną metodą postępowania w krańcowym stadium kardiomiopatii niedokrwiennej lub pozapalnej, znacznie rzadziej schyłkowych nieoperacyjnych wad serca [1].

Około 30% niepowodzeń związanych jest z niewydolnością przeszczepionego narządu, u podłoża którego leży nie tylko proces odrzucania w różnym mechanizmie, ale także choroba naczyń wieńcowych. Jest to główna przyczyna niewydolności przeszczepu u biorcy w 1. roku po transplantacji, występuje u 50% biorców po 5 latach od zabiegu i stanowi główną przyczynę upośledzenia funkcji narządu w odległej obserwacji. Może być przyczyną nagłej śmierci z przyczyn sercowych, zawału mięśnia sercowego, stopniowego pogarszania funkcji przeszczepionego narządu, często prowadząc do retransplantacji. W odróżnieniu do choroby naczyń wieńcowych związanej z rozwojem miażdżycy, waskulopatia naczyń wieńcowych serca przeszczepionego polega na ich koncentrycznym zwężeniu dotyczącym zwykle całej długości naczynia. Jest to rozlany proces dotyczący także naczyń śródmięśniowych. Zwężenie naczynia związane jest z przebudową jego ściany, będącą następstwem proliferacji i migracji komórek mięśniówki gładkiej błony środkowej, limfocytów i makrofagów. Jest również następstwem uszkodzenia śródbłonka nie tylko w wyniku niedotlenienia podczas zabiegu operacyjnego, ale również w wyniku działania czynników niezwiązanych z układem immunologicznym, ale będących składową odpowiedzi immunologicznej, zarówno komórkowej, jak i humoralnej. Istnieją badania oceniające związek między odpowiedzią organizmu biorcy (komórkową i humoralną) a chorobą tętnic wieńcowych w przeszczepionym sercu.

Ze względu na fakt, że choroba naczyń wieńcowych pozostaje nadal głównym problemem transplantologii, identyfikacja i ocena potencjalnych czynników wpływających na dynamikę tego procesu oraz ewentualną możliwość przewidywania postępu choroby stała się od kilku lat głównym zadaniem badaczy.

Dokładna ocena histopatologiczna naczyń przeszczepionego narządu po ustalonym wcześniej przez badacza okresie obserwacji możliwa jest jedynie u zwierząt, ponieważ u ludzi istnieje wyłącznie przyżyciowa ocena stanu naczyń wieńcowych serca w badaniu hemodynamicznym oraz niezwykle rzadka możliwość oceny serca przeszczepionego *post mortem*. Zastosowanie modelu zwierzęcego pozwala zrozumieć mechanizmy prowadzące do niewydolności przeszczepionego narządu oraz, jak wynika z badań naukowych, pozwala odnieść zmiany zachodzące u zwierząt do zmian zachodzących u ludzi z możliwością oceny zarówno *in vivo*, jak i *post mortem*. Nie istnieją obecnie metody pozwalające zastąpić zwierzęta w tej dziedzinie badań.

W Pracowni Doświadczalnej Śląskiego Centrum Chorób Serca wdrożono zmodyfikowany przez autorkę (J. Ś.) model przeszczepu serca u szczurów, po raz pierwszy opisany przez Ono i Lindsey w 1969 r. [2]. Jest to model wymagający chirurgicznego przygotowania ze względu na specyfikę wykonywanych zespoleń, stanowiący wciąż trudność techniczną dla wielu badaczy. Model ten nie odwzorowywał jednak dokładnie pracy serca, ponieważ przeszczepione serce nie wykonuje pracy hemodynamicznej, co w konsekwencji prowadzi do strukturalnych i metabolicznych zmian [3]. Kolejne modyfikacje modelu dotyczyły rodzaju znieczulenia, techniki wszczepiania, rodzaju szwów chirurgicznych i immunosupresji. Pojawiły się również rzadkie doniesienia o technice uszkadzania zastawki aortalnej w celu uzyskania napełniania lewej komory zapewniającej jej hemodynamiczną pracę, poprawiające jednocześnie funkcję i zapobiegające atrofii [3]. Zmodyfikowany przez autorkę model heterotopowego przeszczepu serca u szczura powstał na podstawie dotychczasowych doświadczeń w tej dziedzinie [4].

Materiał i metody

Przeszczepy serca wykonywane były u szczurów wsobnych rasy Wistar, pochodzących ze zwierzętarni Śląskiego Centrum Chorób Serca w Zabrzu. Przeprowadzono 80 zabiegów transplantacji serca. Zwierzęta nie były poddane żadnemu ze schematów terapii immunosupresyjnej. Biorcom 48 godz. przed zabiegiem ograniczony został dostęp do pokarmu.

Po wprowadzeniu w stan znieczulenia ogólnego (Vetbual, 4,5 mg/100g m.c.) i po uzyskaniu zniesienia odruchów na bodźce przeprowadzano sternotomię u dawcy serca. Równocześnie ze znieczuleniem dootrzewnowo podawano 1 ml heparyny niefrakcjonowanej (Heparinum, Polfa Warszawa 5000 j/ml) w celu uniknięcia formowania skrzepu podczas pobierania narządu.

Do aorty zstępującej dawcy wprowadzono cewnik (Neoflon), przez który podawano 30 ml zimnego (4°C) roztworu kardioplegii (Plegisol, Abbott Laboratories) w celu zatrzymania serca w rozkurczu (ryc. 1.).

W tym samym czasie nacięto żyłę główną dolną w celu usunięcia nadmiaru krwi i kardioplegii. Po wspólnym podwiązaniu żył płucnych i żył głównych odcięto naczynia. Aorta wstępująca i pień płucny odcięto na dł. ok. 2–3 mm powyżej zastawek. Eksplantowane serce umieszczano w zimnym roztworze kardioplegii na 10 min.

Po wprowadzeniu biorcy w stan znieczulenia ogólnego (Vetbutal, 4,5 mg/100g m.c.) wykonywano pośrodkowe otwarcie jamy brzusznej. Po odpreparowaniu żyły głównej dolnej i aorty brzusznej poniżej odejścia tętnic nerkowych, zarówno powyżej, jak i poniżej planowanego miejsca wszczepienia serca, założono klemy naczyniowe (ryc. 2.).

Ryc. 1. Zatrzymanie serca dawcy w rozkurczu

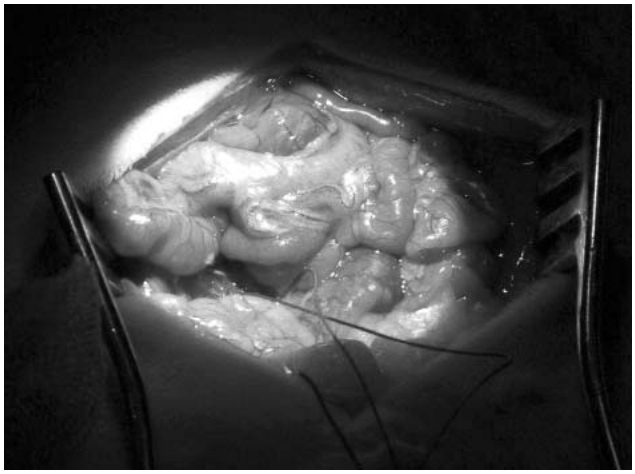

Ryc. 2. Biorca przygotowany do wszczepienia serca

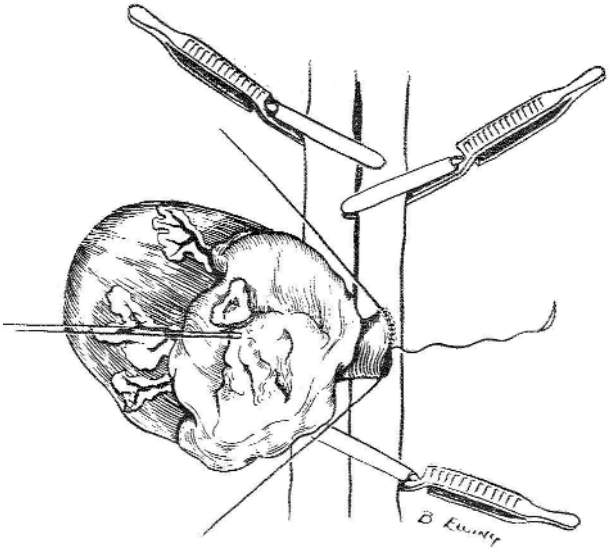

Ryc. 3. Zespolenie aorty dawcy „koniec-do-boku" aorty biorcy

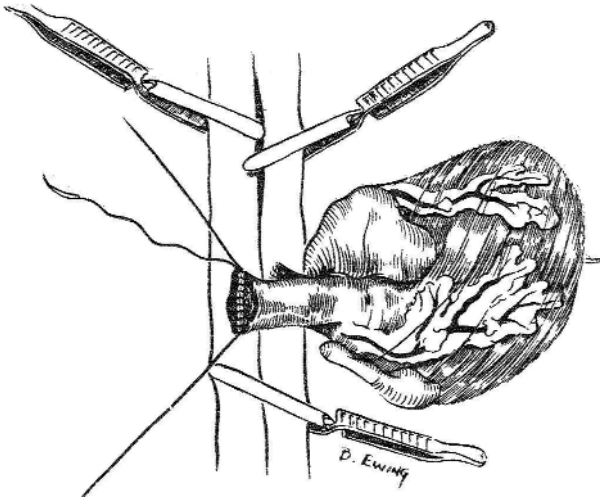

Ryc. 4. Zespolenie tętnicy płucnej dawcy „koniec-do-boku" żyły głównej dolnej biorcy

Przy użyciu narzędzi chirurgicznych używanych w mikrochirurgii, np. mikrochirurgii oka, nacięto płatek zastawki aortalnej, a następnie wykonywano zespolenia naczyniowe szwem ciągłym: aorta dawcy koniec do boku aorty biorcy poniżej odejścia tętnic nerkowych (Prolene 8-0) (ryc. 3.) i następnie tętnica płucna dawcy koniec do boku żyły głównej dolnej biorcy (Monosof 10-0) (ryc. 4.).

Po odklemowaniu i średnio 30-sekundowym (±10) okresie reperfuzji następował powrót zatokowego rytmu serca przeszczepionego. Powłoki brzuszne zamykano szwem ciągłym (otrzewna i tkanka podskórna: Prolene 4-0, skóra: Mersilene 3-0). Zabiegi wykonywane były pod mikroskopem operacyjnym Wild M691 (Leica). W celu uniknięcia odwodnienia i zaburzeń metabolicznych w okresie rekonwalescencji, gdy zaburzone jest pobieranie wody i pokarmu, zwierzętom bezpośrednio po zabiegu operacyjnym podawano podskórnie 2 ml 0,9% NaCl oraz 2 ml izotonicznego środka odżywczego (Fort Dodge Veterinaria SA), zawierającego elektrolity, aminokwasy oraz dekstrozę. W przypadku śmierci zwierzęcia w ciągu 2 dni od zabiegu operacyjnego uznawano za przyczynę niepowodzenia błąd techniczny przy wykonywaniu zespoleń (n=15).

W trzydniowych odstępach przyżyciowo oceniana była palpacyjnie funkcja przeszczepionego narządu. Tydzień przed planowanym pobraniem serca do dalszych badań ultrasonograficznie dokonywano oceny funkcji przeszczepionego narządu przez powłoki brzuszne w znieczuleniu ogólnym, uzyskując jednoznaczny obraz.

Po zakończeniu okresu obserwacji zwierzęta uśmiercano przez podanie vetbutalu (10 mg/100 g masy ciała) i przeprowadzano torakotomię i laparotomię. Do lewej komory serca własnego martwego zwierzęcia wprowadzano cewnik, przez który podawano 200 ml płynu utrwalającego (1% paraformaldehyd zbuforowany kwasem cytrynianowym)

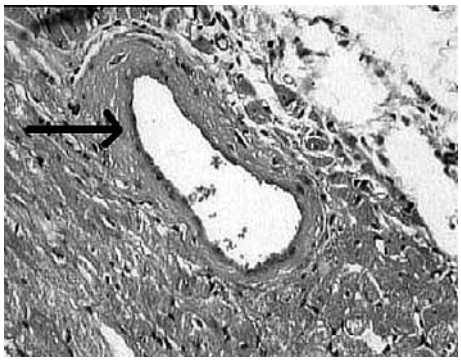

Ryc. 5. Waskulopatia serca przeszczepionego. Przerost błony środkowej naczyń wieńcowych

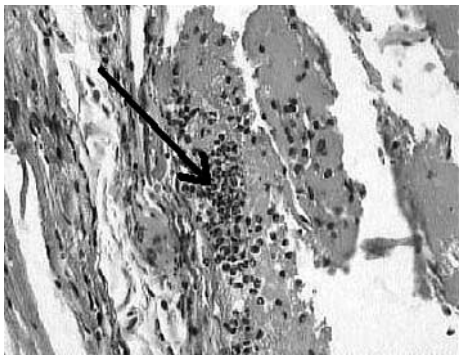

Ryc. 6. Naciek limfocytarny

celem przepłukania, a następnie utrwalenia naczyń krwionośnych.

Pobierano zarówno serce własne, jak i heterotopowo przeszczepione z około 5-milimetrowym fragmentem aorty brzusznej i żyły głównej dolnej. Narządy umieszczano w 6-proc. roztworze formaldehydu. Badanie histopatologiczne tętnic wieńcowych serca przeszczepionego obejmowało ocenę waskulopatii pod postacią zmiany światła tętnicy oraz zmianę grubości ściany naczynia (ryc. 5.), a także stopień migracji komórek mięśniowych z warstwy mięśniowej do śródbłonka i nacieków limfocytarnych (ryc. 6.).

Stopień uszkodzenia naczyń serca przeszczepionego, tj. zwężenie światła bądź pogrubienie ich ścian, mamy możliwość ocenić przy użyciu własnego programu komputerowego IAMeter® i porównać z odpowiednim obrazem naczyń serca własnego.

Dyskusja

Wprowadzony w 1969 r. przez Ono i Lindsay usprawniony model dobrzusznego, perfundowanego krwią przeszczepu serca u szczura był przez wiele lat wykorzystywany i uznawany za właściwy w badaniach doświadczalnych w dziedzinie transplantologii. Autorzy zmienili wówczas dotychczasowy sposób połączenia „koniec-do-końca" aorty i pnia płucnego dawcy z aortą brzuszną i żyłą główną biorcy na mniej uszkadzające połączenie naczyń sposobem „koniec-do-boku". Modyfikacja ta pozwoliła uniknąć powikłania w postaci paraplegii i często śmierci zwierzęcia, a badaczowi straty czasu i pracy. Opisany wówczas model stał się punktem wyjścia do badań substancji kardioprotekcyjnych, ograniczających poreperfuzyjne uszkodzenie i zapobieganie rozwojowi choroby naczyń narządu przeszczepionego [5]. Ze względu na ograniczenia etyczne nie prowadzono badań wykorzystujących kombinację różnych płci dawcy i biorcy w ocenie procesu odrzucania, co stanowiło o wyższości modelu zwierzęcego nad badaniami w populacji ludzkiej [6]. Model omawiany posiadał jednak pewne ograniczenia wynikające z braku pracy hemodynamicznej lewej komory: objętość wyrzutowa i ciśnienie panujące w komorze bliskie zeru i następstwa pod postacią głębokich strukturalnych i metabolicznych nieprawidłowości (zmiana budowy miozyny, upośledzona synteza białek cytoszkieletu, upośledzona aktywność enzymatyczna, zmniejszona całkowita zawartość białek w mięśniu serca i zmiana masy serca) [3], prowadzące ostatecznie do niewydolności przeszczepionego narządu i często atrofii.

Model heterotopowego przeszczepu serca u szczura opisany przez Kleina i wsp. uzupełniony o balon implantowany do światła lewej komory, zapewniający izowolemiczny charakter pracy, również okazał się niedoskonały, ponieważ mimo zminimalizowania atrofii nadal obserwowano włóknienie i zmniejszoną podatność ściany lewej komory [7]. Niedomykalność aortalna indukowana poprzez nakłucie płatka zastawki aortalnej [3] zapewniła odpowiednią funkcję rozkurczową komory, nie zapobiegła jednak całkowicie atrofii. Wdrożony przez autorkę model heterotopowego przeszczepu serca u szczura zmodyfikowany o nacięcie płatka zastawki aortalnej jest odpowiedzią na zalecenia poprzednich autorów dotyczących konieczności zbadania modelu z różnego stopnia nasileniem niedomykalności aortalnej. Wykonane przez zespół dwuosobowy (J.Ś.+A.D.) zabiegi przeszczepiania serca, zgodnie z krzywą uczenia, początkowo obarczone były dużą śmiertelnością, wynikającą głównie ze standaryzacji przeprowadzania znieczulenia ogólnego i trudności technicznych w wykonywaniu zespoleń naczyniowych. Dopracowana metoda przygotowania i pobierania narządu oraz jakość wykonanych zespoleń umożliwiły skrócenie czasu niedokrwienia serca dawcy z bezpośrednim wpływem na przeżywalność i długość życia przeszczepu. Wprowadzony w Pracowni Doświadczalnej Śląskiego Centrum Chorób Serca w Zabrzu powtarzalny model heterotopowego przeszczepu serca u szczura został bardzo wysoko oceniony podczas wspólnie prowadzonych badań przez eksperta w dziedzinie transplantologii klinicznej i eksperymentalnej dr. Y. Toyodę z Uniwersytetu w Pittsburgu (USA) i dr. H. Mohanakumara, patomorfologa i immunologa z Uniwersytetu w St. Louis (USA). Model jest obecnie chętnie stosowany w badaniach dotyczących farmakologicznego prowadzenia biorców po przeszczepie i zastosowania nowych leków immunosupresyjnych. Model ten otwiera nowe możliwości badań w zastosowaniu kardioprotekcji w okresie kontrolowanego niedokrwienia narządu oraz obserwacji lo-

kalizacji, nasilenia i dynamiki rozwoju oraz możliwości hamowania waskulopatii. Jest to jak dotąd model przeszczepu serca u szczura, który opracowany został na dużym materiale badawczym obejmującym ponad 80 eksperymentów. Jest on bliższy niż poprzednie odwzorowaniu pracy serca własnego. Jednak należy stale pamiętać, iż serce przeszczepione pracuje w warunkach niefizjologicznego napełniania lewej komory oraz z odmiennym obciążeniem wstępnym i następczym, co może mieć również wpływ na ostateczny wynik eksperymentu i co musi być brane pod uwagę przy interpretacji wyników badań funkcji przeszczepionego narządu.

Wnioski

1. Wdrażanie eksperymentalnego zwierzęcego modelu heterotopowego przeszczepu serca stanowi duże wyzwanie ze względu na techniczną stronę zabiegu, uzyskanie stabilnego, powtarzalnego modelu odtwarzającego nie tylko warunki anatomiczne, ale i hemodynamiczne w sercu.
2. Opracowany przez nasz zespół zwierzęcy model przeszczepu serca umożliwia ocenę zaawansowania i rodzaj mechanizmów prowadzących do niewydolności przeszczepionego narządu ze szczególnym uwzględnieniem choroby naczyń wieńcowych.

Piśmiennictwo

1. Amirhamzeh MM, Jia CX, Starr JP, Sciacca R, Chowdhury NC, Hsu DT, Spotnitz HM. Diastolic function in the heterotopic rat heart transplant model. Effects of edema, ischemia, and rejection. J Thorac Cardiovasc Surg 1994; 108: 928.
2. Ono K, Lindsey ES, Improved technique of heart transplantation in rats. J Thorac Cardiovasc Surg 1969; 2: 225-229.
3. Spencer AU, Hart JP, Cabreriza SE, Rabkin DG, Weinberg AD, Spotnitz HM. Aortic regurgitation in the heterotopic rat heart transplant: effect on ventricular remodeling and diastolic function. J Heart Lung Transplant 2003; 22: 937-945.
4. Łoś (Śliwka) J, Kocher A, Tyrpień M i wsp. Heterotopowy alloprzeszczep serca u szczurów jako doświadczalny model procesu odrzucania narządów-opis metody. III Kongres Polskiego Towarzystwa Kardio-Torakochirurgów, Wrocław 18–20 maja 2006 r.
5. Tanaka M, Gunawan F, Terry RD, Inagaki K, Caffarelli AD, Hoyt G, Tsao PS, Mochly-Rosen D, Robbins RC. Inhibition of heart transplant injury and graft coronary artery disease after prolonged organ ischemia by selective protein kinase C regulators. J Thorac Cardiovasc Surg 2005; 129: 1160-1167.
6. Takami H, Backer CL, Crawford SE, Zales VR, Mavroudis C. Influence of gender on allograft rejection in a rat heart transplant model. J Heart Lung Transplant 1995; 14: 529-536.
7. Klein I, Hong C, Schreiber SS. Isovolumic loading prevents atrophy of the heterotopically transplanted rat heart. Circ Res 1991; 69: 1421-1425.